

# Belegg-/slimhinneindeks

Mål for registrering av oral hygiene

# BSI

**BSI = belegg- og slimhinneindeks**

**(engelsk = MPS)**

**BI = beleggindeks for tenner og protesar**

(engelsk: PS = plaque score)

**SI = slimhinneindeks**

(engelsk: MS-mucosal score)

# BI

(Sjå fullstendige kriteria under kliniske bilete)

**Skåre 1: Kan ikkje sjå noko belegg**

**Skåre 2: Kan så vidt sjå belegg**

**Skåre 3: Ein moderat samling av belegg**

**Skåre 4: Rikeleg med belegg – dekker omtrent heile tannflata**

# SI

(Sjå fullstendige kriteria under kliniske bilete)

**Skåre 1: Normalt utsjåande gingiva/  
slimhinne**

**Skåre 2: Mild inflammasjon**  
(lett gingivitt/noko raudleg  
slimhinne)

**Skåre 3: Middels inflammasjon**  
(forandringar i gingivas form og  
farge og blødning. Raudfarga  
slimhinne)

**Skåre 4: Sterk inflammasjon**  
(kraftig raudfarga og ødematøst  
tannkjøt/slimhinne.  
Spontanblødningar)

# HUGS!

- ✓ **Kvar pasient skal ha éin verdi for BI og éin verdi for SI**
- ✓ **Ved tvil mellom skåre 1 og 2, skårast 1**
- ✓ **Ved tvil mellom skåre 3 og 4, skårast 4**

## **Tannlause kjevar:**

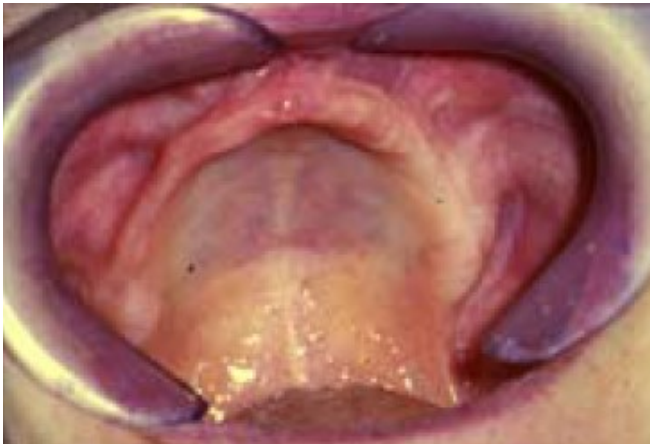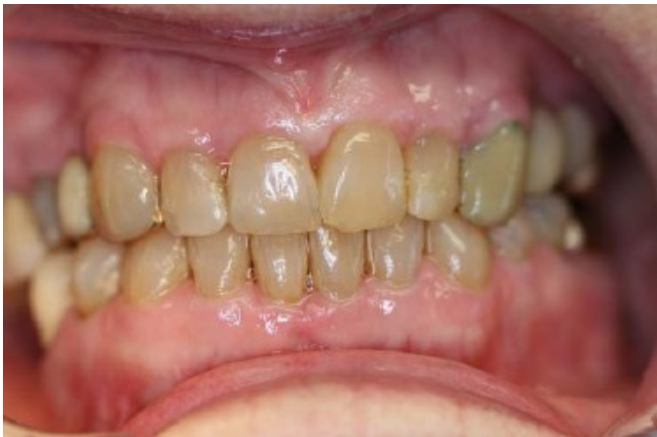- ✓ **BI:**  
Ta ut protese, skyll den i rennande vatn og BI vurderast med omsyn til belegg på protesen
- ✓ **SI:**  
Vurderast ut frå tilstand til slimhinne

# Det orale hygienenivået

**BI + SI = BSI-status**

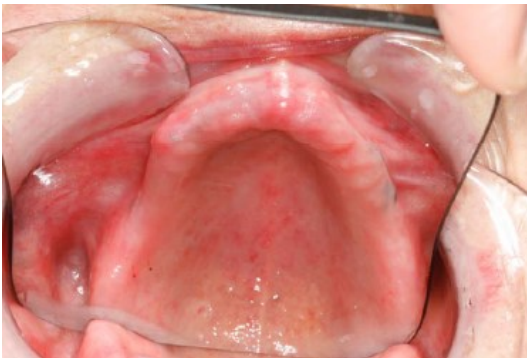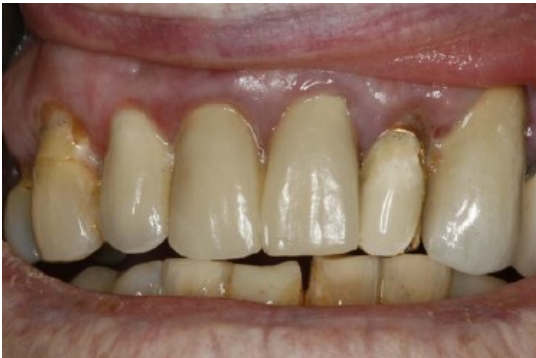## **BSI-status:**

- **2 – 4: bra/akseptabel status**
- **5 – 6: ikkje akseptabel status (for dårleg)**
- **7 – 8: dårleg status (på ingen måte akseptabelt)**



**BI = 1** Kan ikkje sjå mjukt belegg

**SI = 1** Normalt utsjåande på gingiva og slimhinne

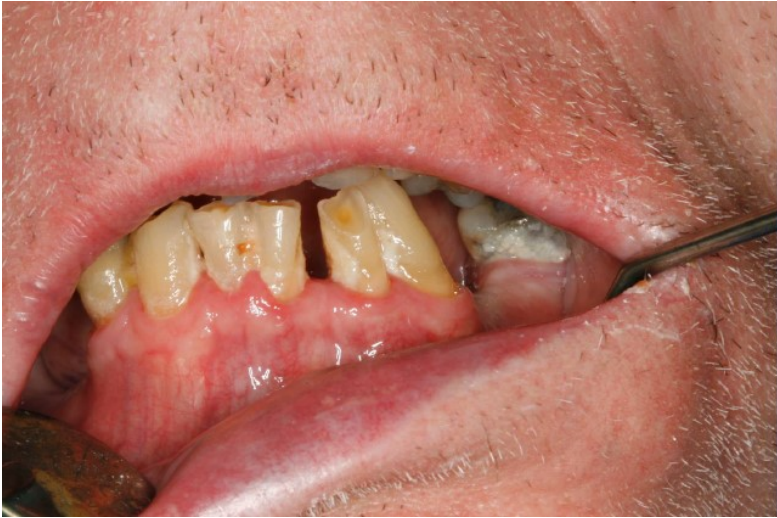

**BI = 2** Belegg er så vidt synleg

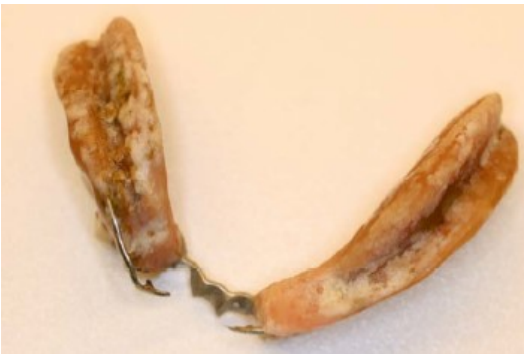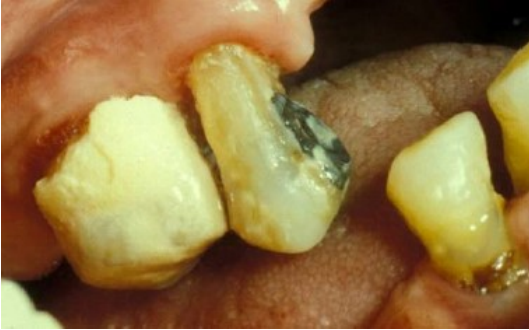**SI = 2** Mild inflammasjon

(Ubetydeleg forandring i farge og form av den marginale gingiva. Lett raudfarga slimhinne. Raudfarga spyttkjertel/utføringsgangar i ganen)

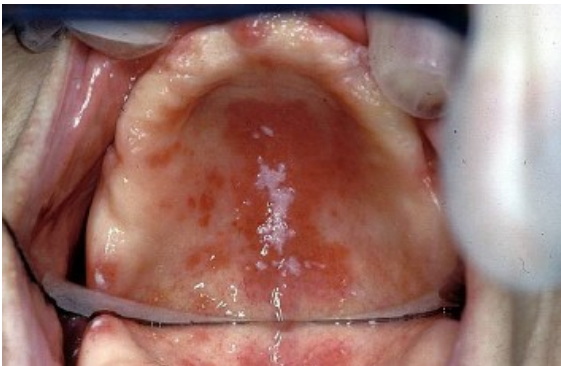
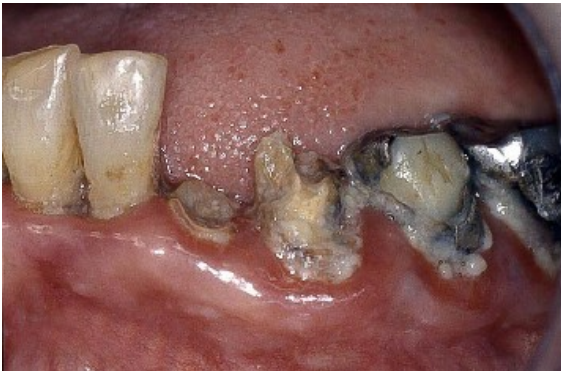



**BI = 3** Moderat samling av belegg.  
(her er SI = 2)



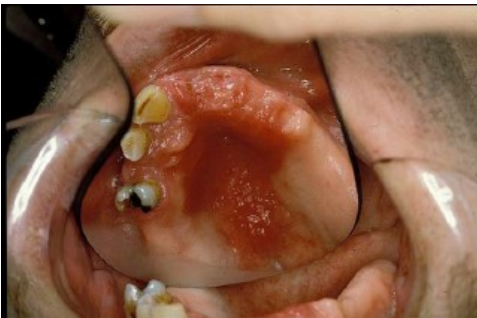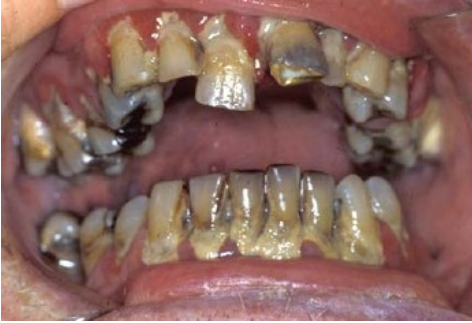**BI = 4** Rikeleg med belegg  
(må ikkje forvekslast med matrestar)



**SI = 3**

### Middels inflammasjon

(Klar raudfarge, samt glatt ødematøs overflate i den marginale gingiva som blør ved sondering. Påtageleg raudheit i den harde gane eller i spytttilføringsgangar. Raudfarga slimhinne. Protesesegnag)



**SI = 4**

## Sterk inflammasjon

(Kraftig raudfarge med markant heving i gingiva, som lett gir spontanbløding. Kraftig raudfarga og ødematøs ganeslimhinne. Proliferasjonar, hyperplasier eller blødingar i slimhinna som lett bristar ved (t.d) ut- og innsetting av protese)

# Kjelde

Lysbiletserie, laga av


**Tiril Willumsen, UiO**

**Gunhild V. Strand, UiB**

Ref.: Henriksen BM, Ambjørnsen E, Axéll TE.

[Evaluation of a mucosal-plaque index \(MPS\) designed to assess oral care in groups of elderly.](#)

Spec Care Dentist 1999; 19: 154-7



vestlandfylke.no